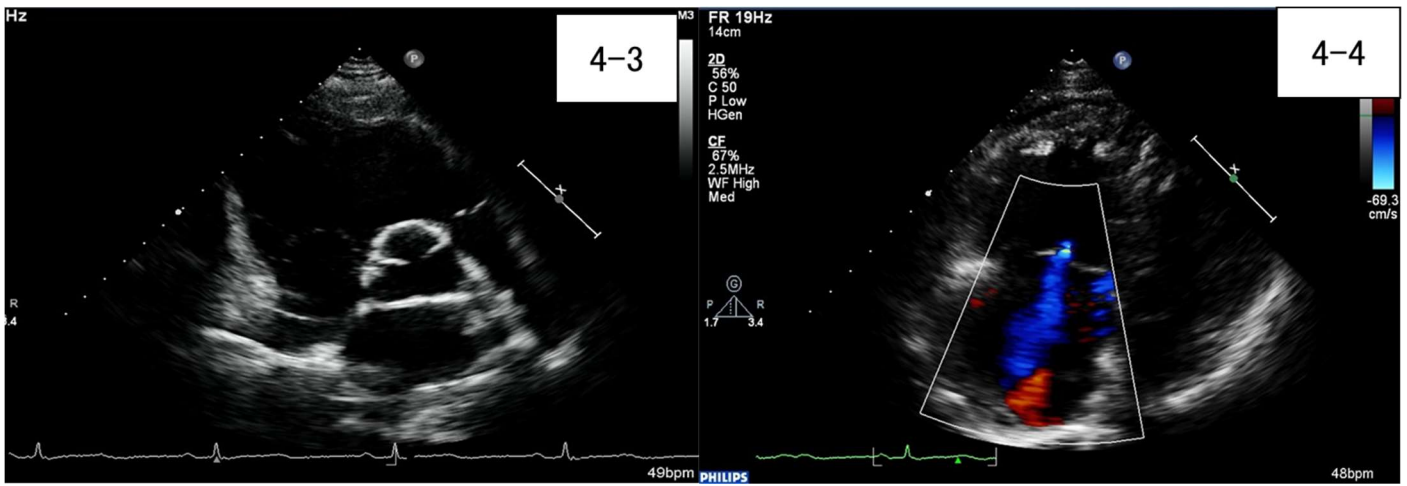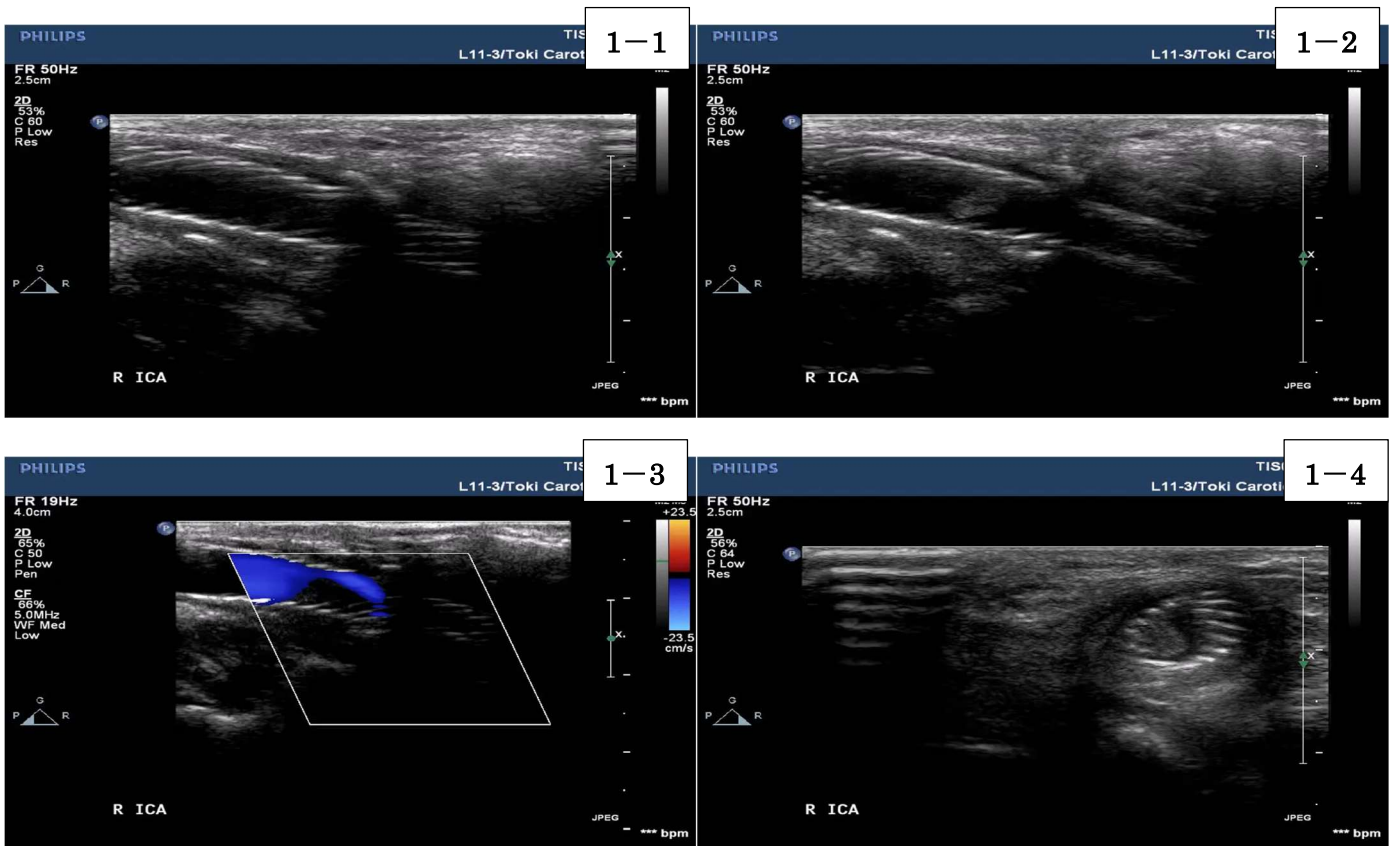


大動脈弁レベル短軸像

三尖弁逆流カラードプラ像

血管超音波検査

設問1.



設問2.

